

E.P.U.B

LES TUMEURS CUTANÉES

SEANCE DU 12 FEVRIER 2003

EXPERT Dr E.CARMI

ANIMATEUR Dr B.Duquesnoy



TUMEURS CUTANÉES

1. Tumeurs d'emblée malignes
2. Tumeurs d'aspect bénignes mais ...
.....à potentiel dégénératif
3. Tumeurs d'aspect malignes mais....
.....bénignes



1. Tumeurs malignes

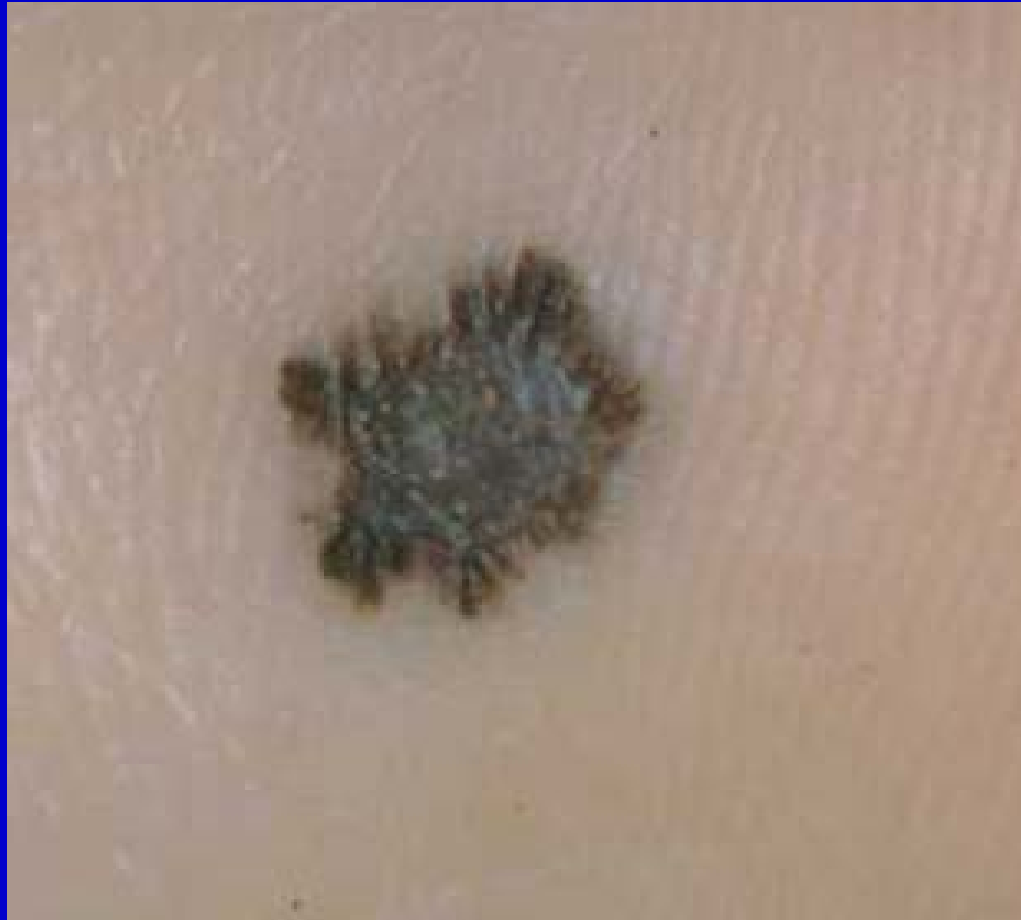- Carcinome basocellulaire
- Carcinome spinocellulaire
- **Mélanome**

- Autres : rareté dont le diagnostic est fait sur l'anapath.

?

Tumeur noire

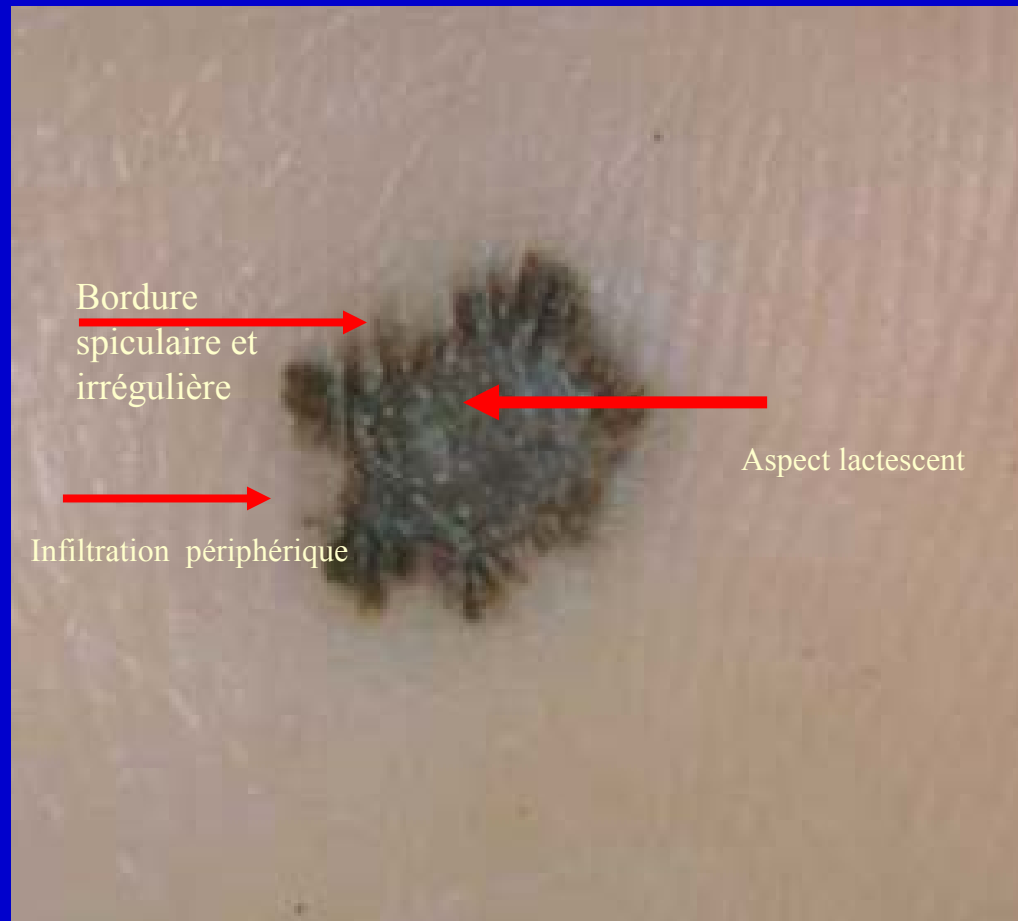?



Votre diagnostic ?

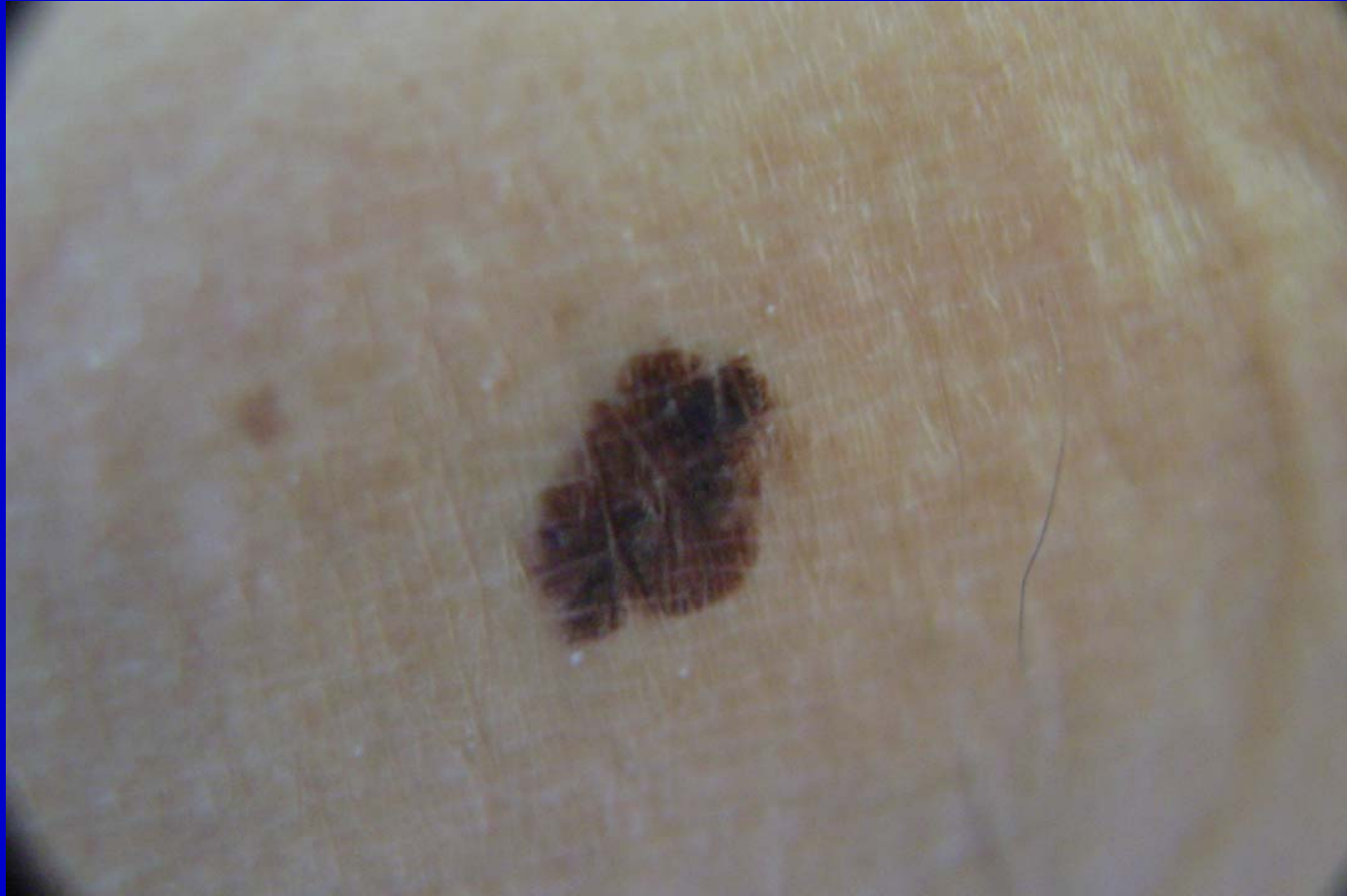- **Naevus dysplasique**
- **Mélanome**
- **Histiocytofibrome**
- **Naevus bleu**
- **Kératose séborrhéïque**

Mélanome



?

Tumeur noire

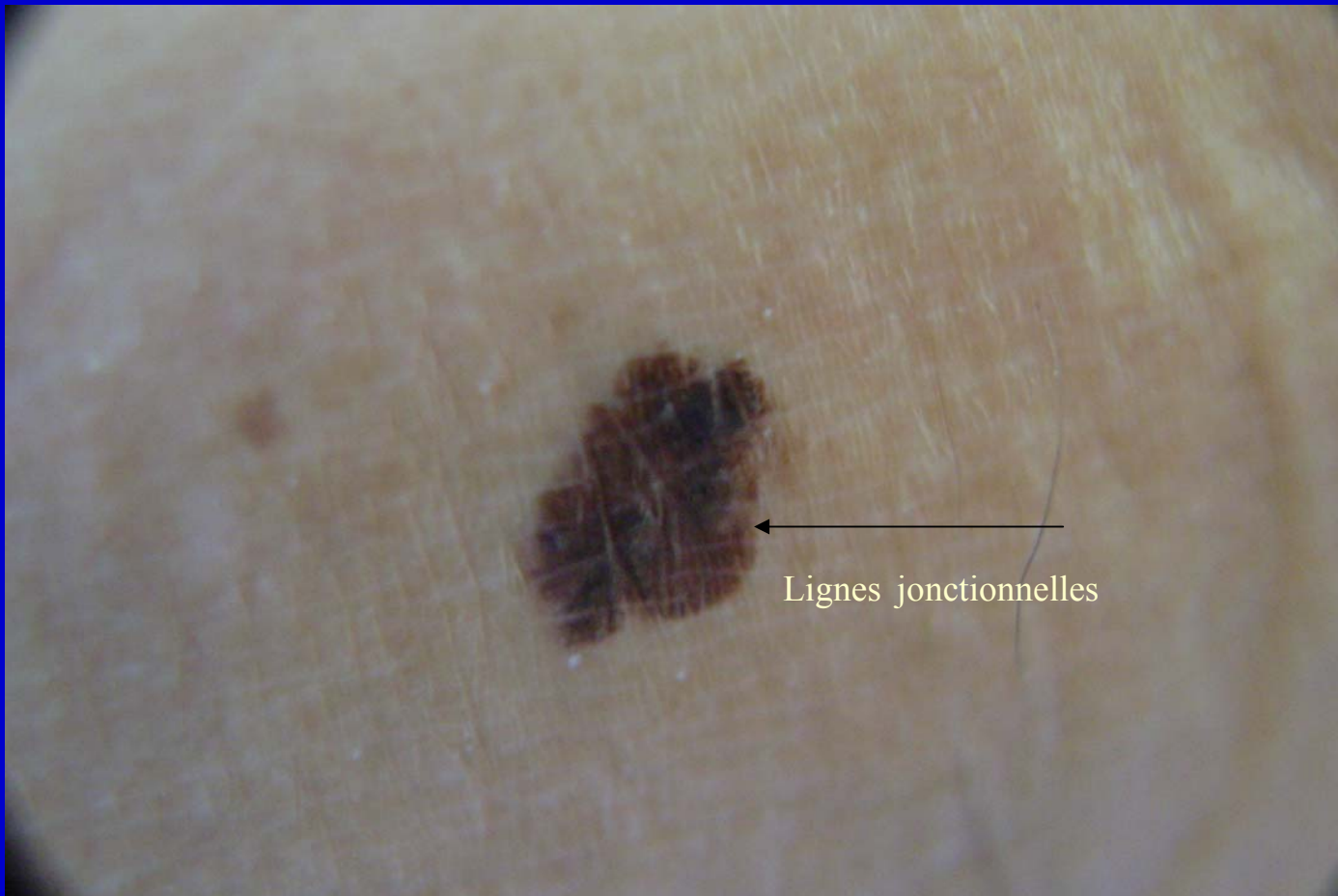

Votre diagnostic ?

- **Naevus dysplasique**
- **Mélanome**
- **Kératose séborrhéïque**
- **Naevus bleu**
- **Naevus**

Naevus dysplasique

jonctionnel



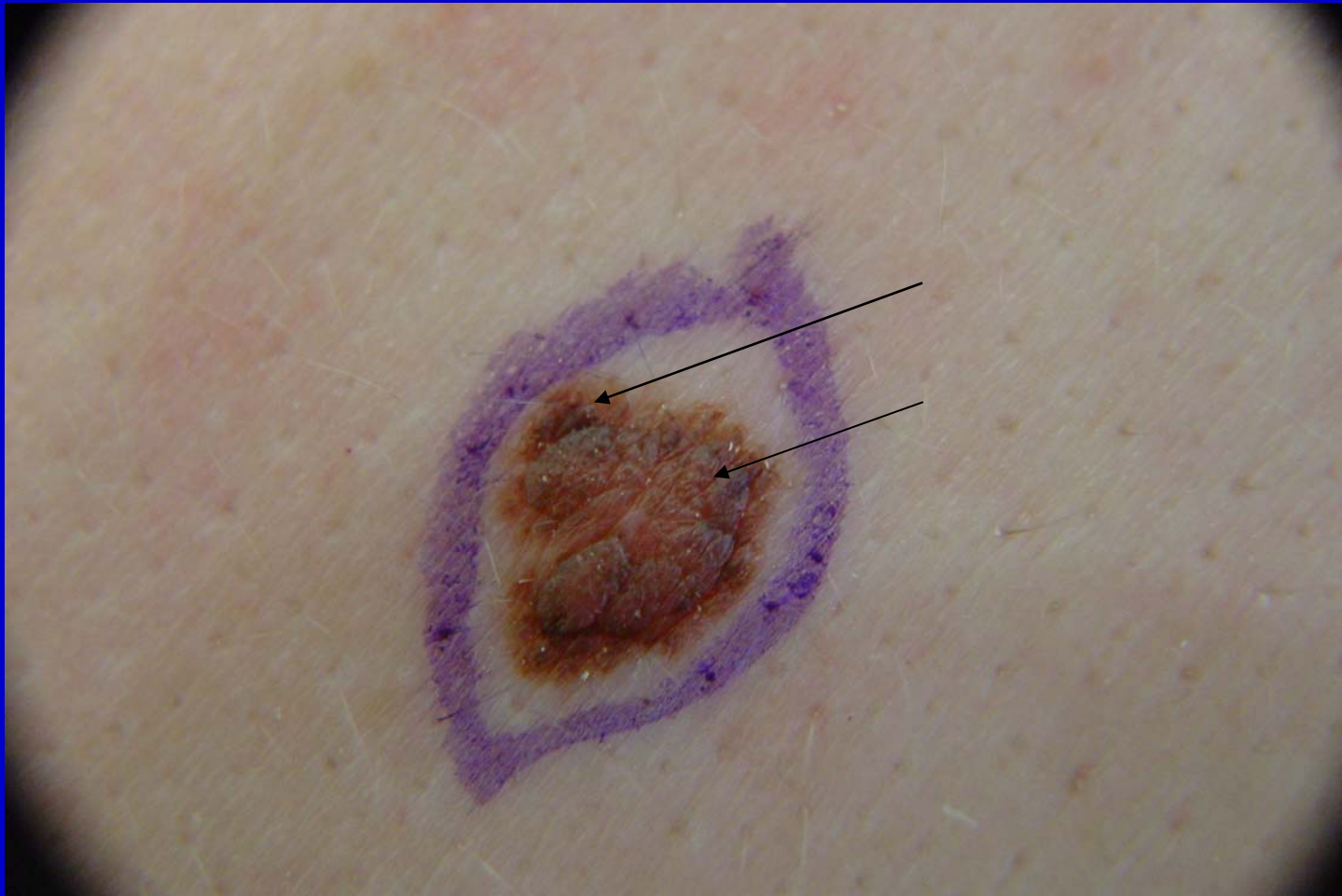
Lignes jonctionnelles

Votre diagnostic ?

- **Naevus dysplasique**
- **Mélanome**
- **Histiocytofibrome**
- **Naevus bleu**
- **Naevus**

Naevus dysplasique

Tumeur noire

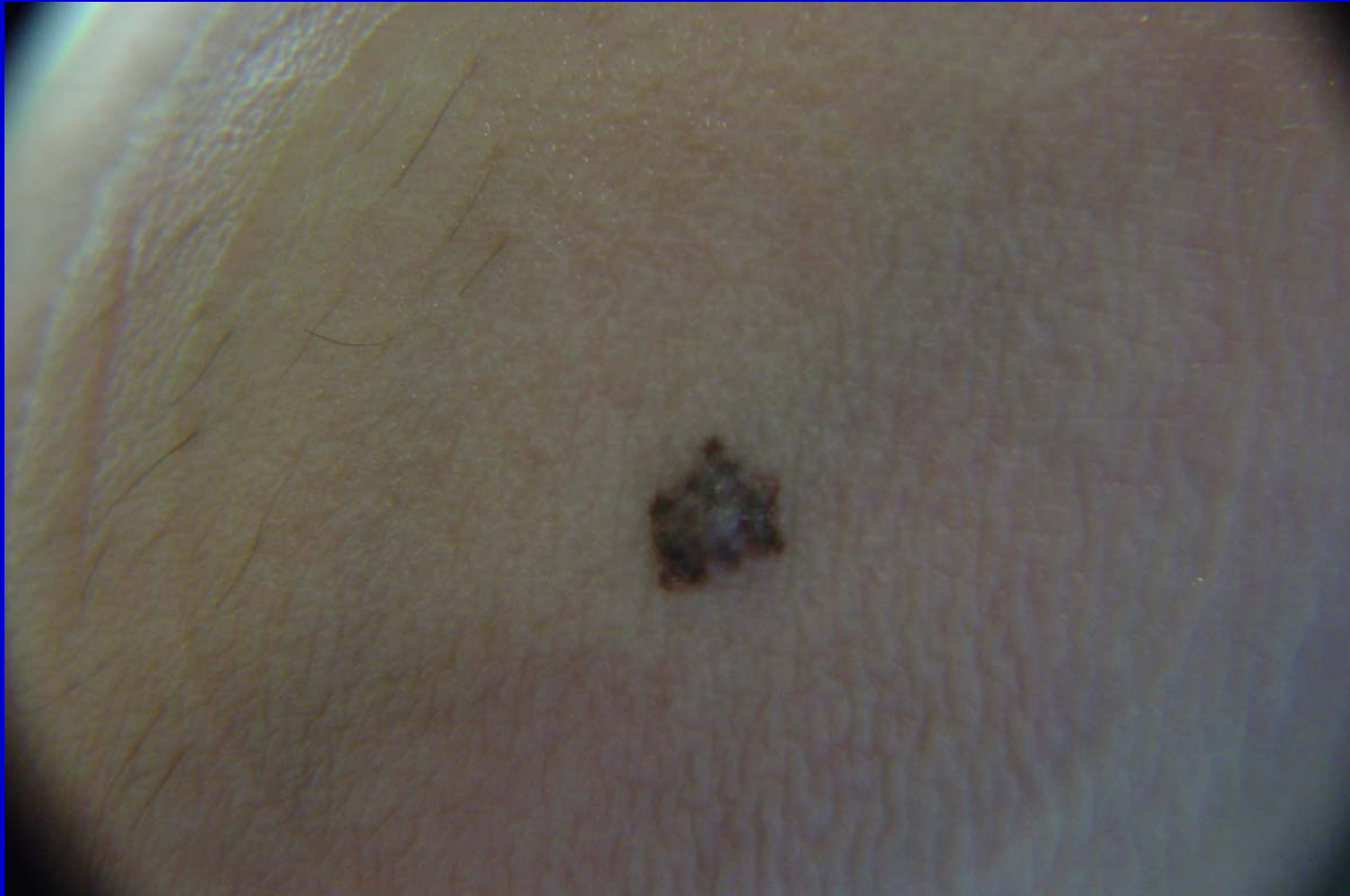

Votre diagnostic ?

- **Naevus dysplasique**
- **Mélanome**
- **Histiocytofibrome**
- **Naevus bleu**
- **Naevus**

NAEVUS

Tumeur noire



Votre diagnostic ?

- **Naevus dysplasique**
- **Mélanome**
- **Histiocytofibrome**
- **Naevus bleu**
- **Naevus**

Mélanome

Règles A B C D E

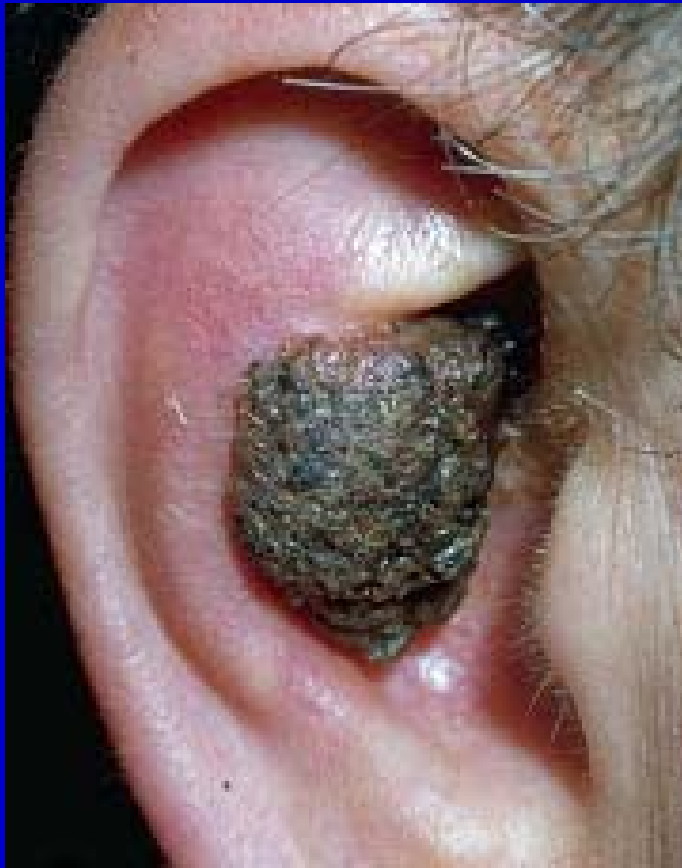- **A : Asymétrique**
- **B : Bords irréguliers**
- **C : Couleur ; rouge ou noir**
- **D : Dimension > 6 mm**
- **E : Prurit, mauvais pressentiments**

PRONOSTIC MELANOME

Indice de Breslow	% de Récidive par an
-------------------	----------------------

- | | |
|----------------|------|
| • < 0.76 mm | 1 % |
| • 0.76- 1.5 mm | 5 % |
| • 1.5 – 4 mm | 15 % |
| • > 4 mm | 30 % |

?



- Homme
- 50 ans
- Apparition en 3 ans

Votre diagnostic ?

- **Naevus dysplasique**
- **Mélanome**
- **Histiocytofibrome**
- **Naevus bleu**
- **Kératose séborrhéïque**

Kératose séborrhéique

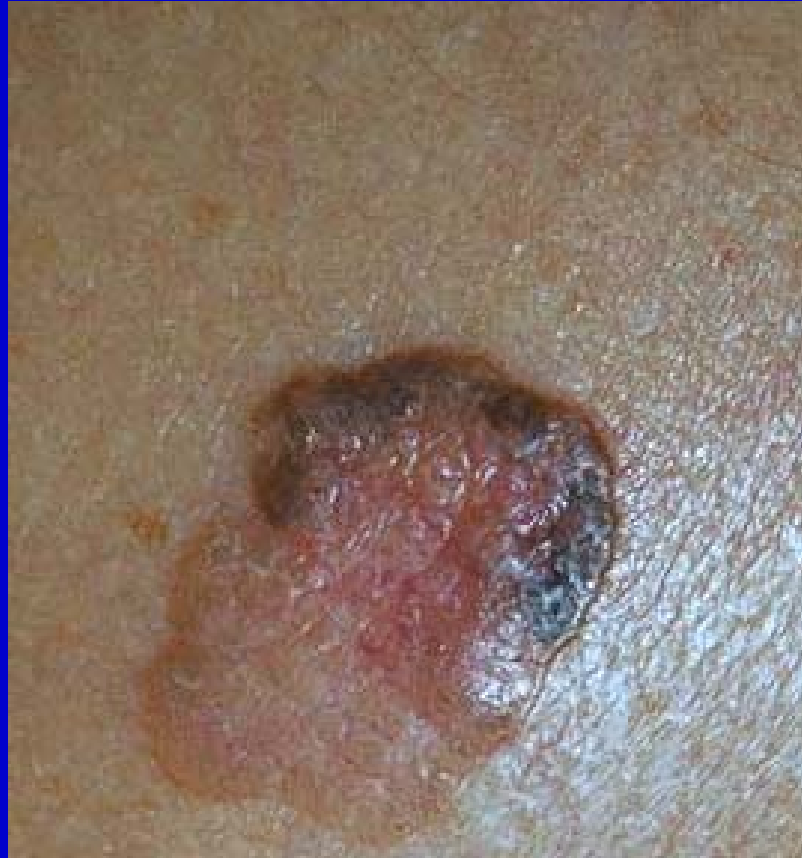DIAGNOSTIC DIFFERENTIEL

Kératose séborrhéïque-Naevus

Kératose séborrhéïque

- Forme oblongue
- Suit les lignes de Blasko
- Petits « comédons » en surface
- Impression de lésion posée sur la peau

?



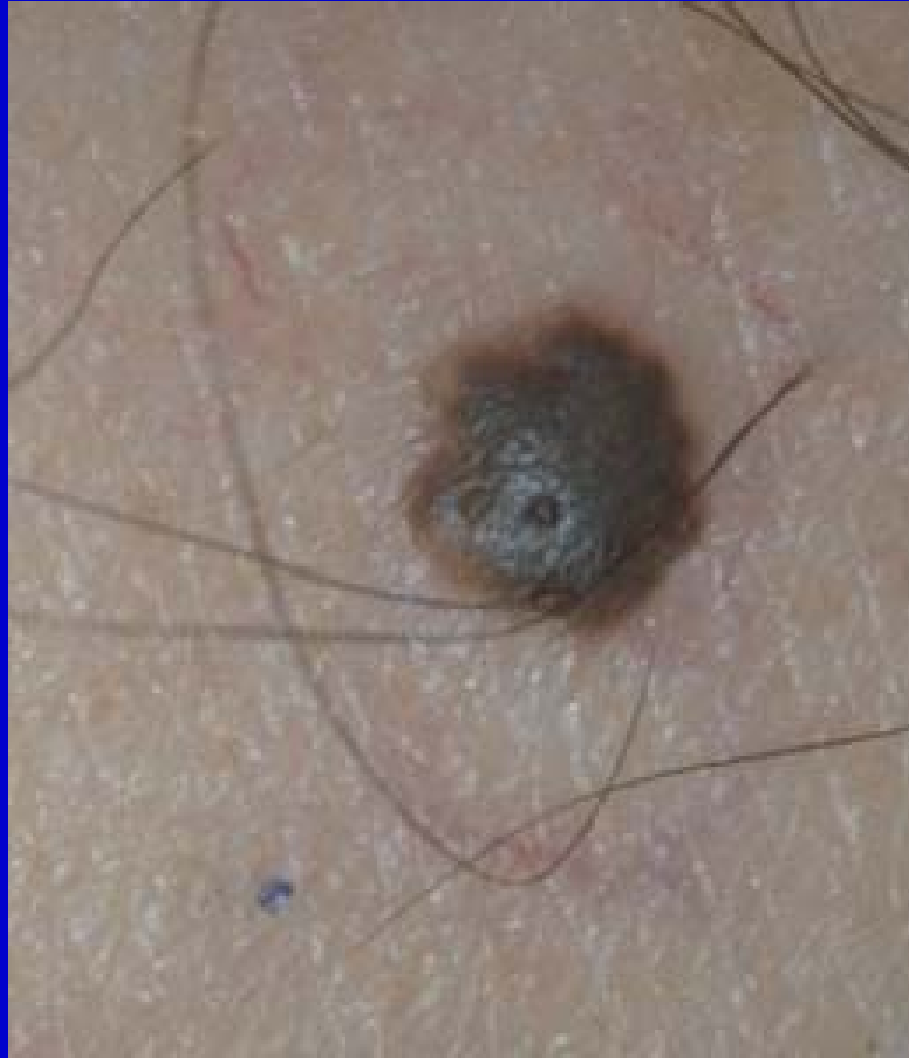Quel est votre diagnostic?

- Carcinome basocellulaire
- Je ne sais pas ... j'ai faim
- Kératose séborrhéïque
- Mélanome
- Je ne sais pas ...je transfert au Dr Carmi

Kératose séborrhéique



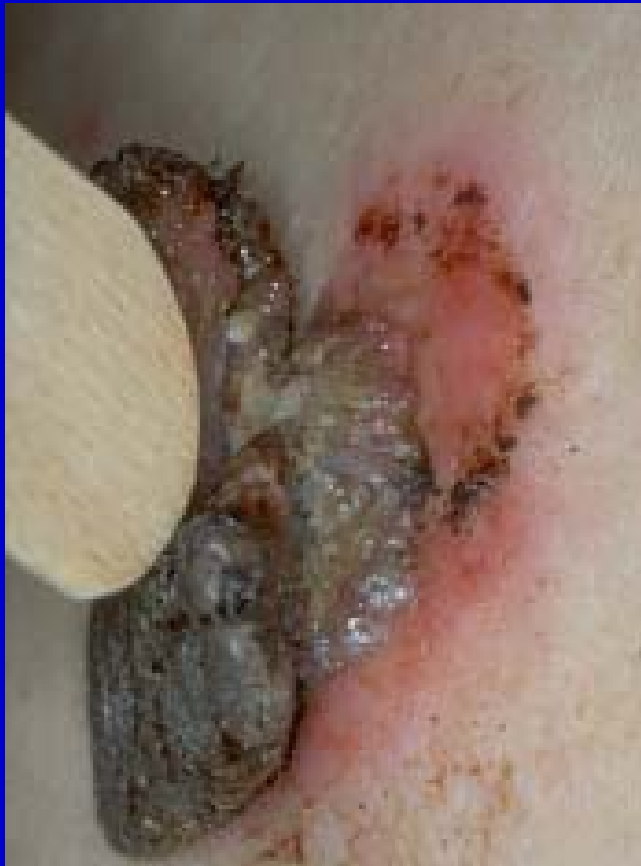?



Quel est votre diagnostic?

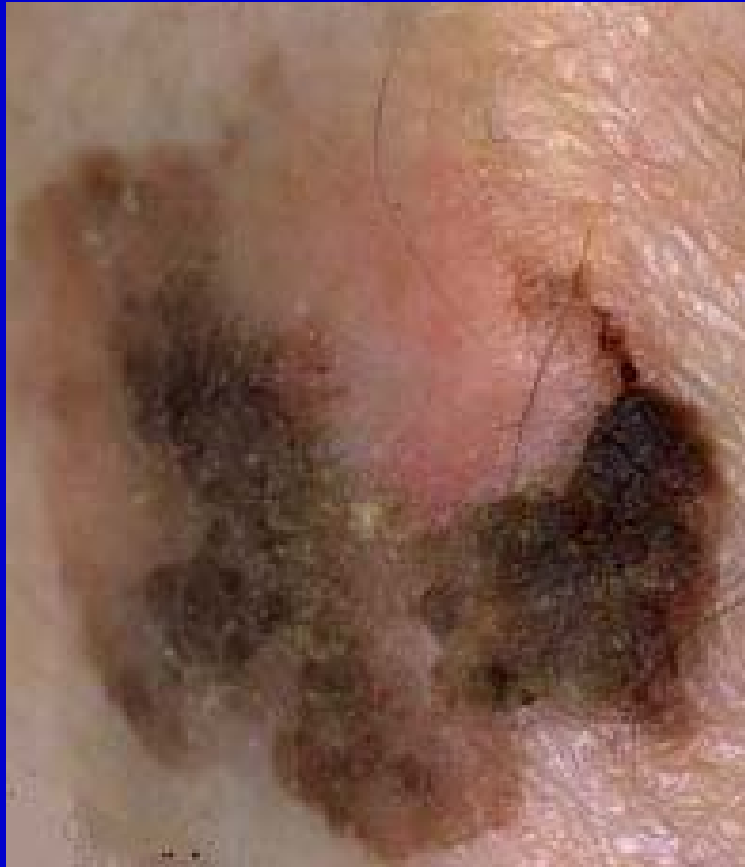- Carcinome basocellulaire
- Mélanome
- Kératose séborrhéïque
- Je ne sais pas ...je transfert à un autre dermatologue ... elle m'embête

?



- Parfois distinction très difficile => Curette
- => KS

?



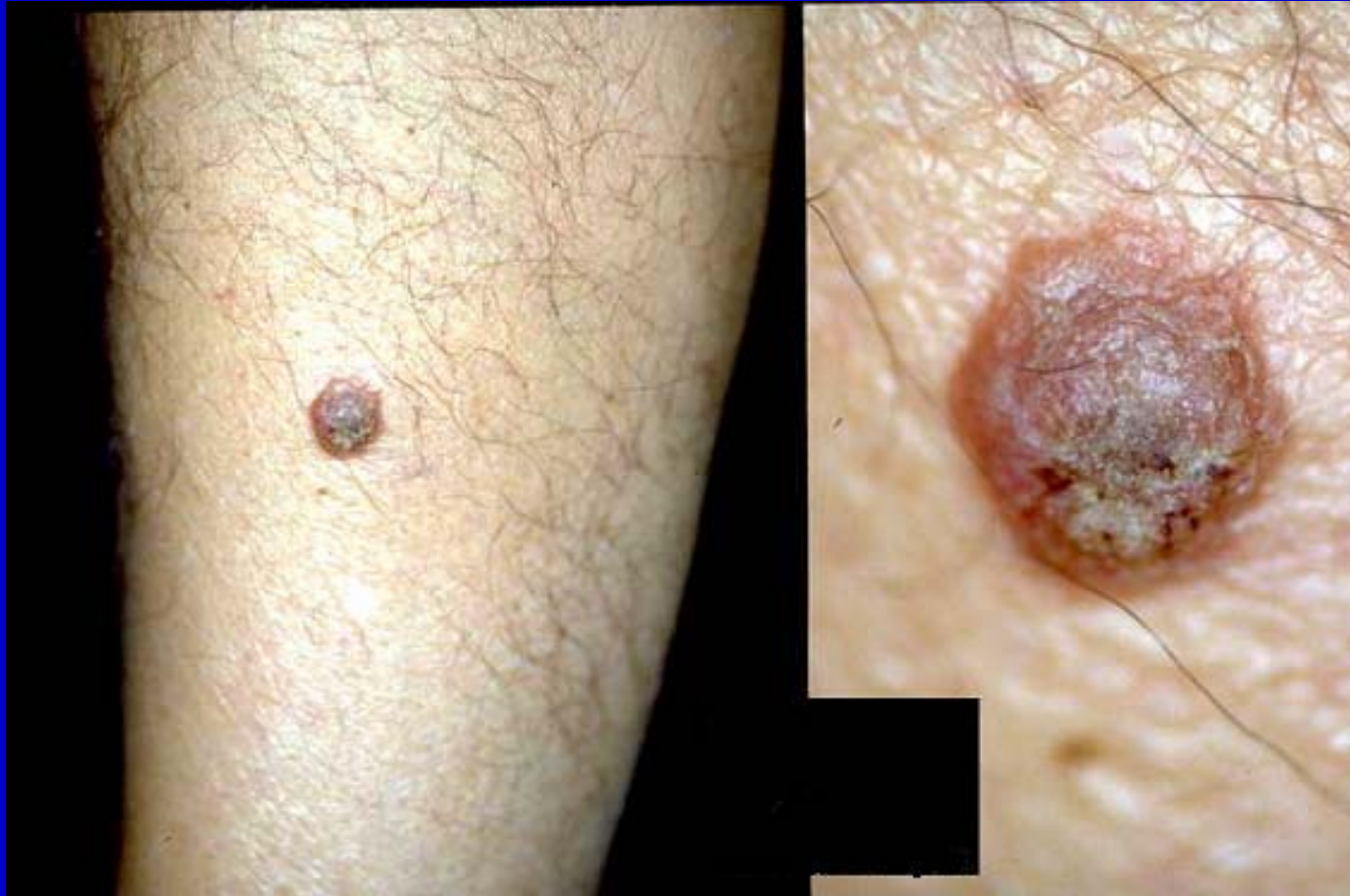- Femme
- 76 ans
- HTA, Insuffisance rénale

Votre diagnostic ?

- **Nævus dysplasique**
- **Mélanome**
- **Histiocytofibrome**
- **Nævus bleu**
- **Kératose séborrhéïque**

Kératose séborrhéique

?

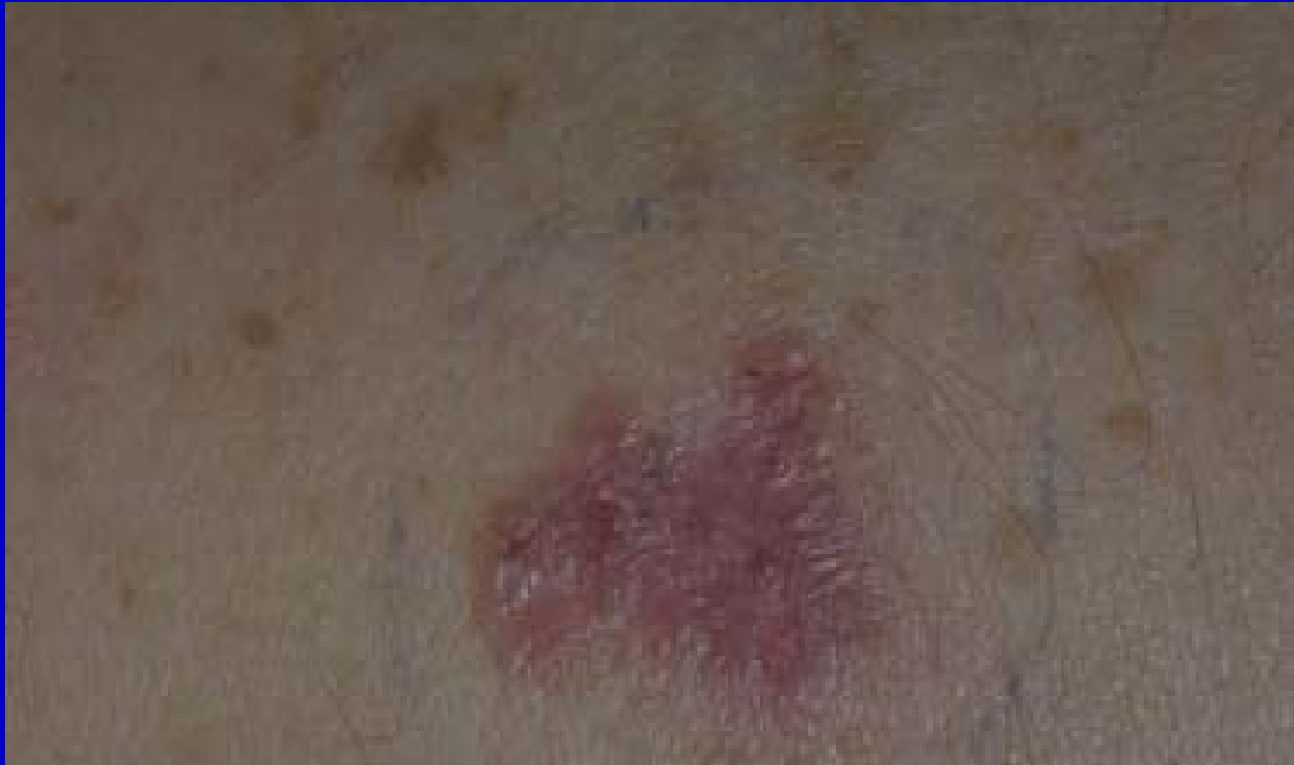

Votre diagnostic ?

- **Naevus dysplasique**
- **Mélanome**
- **Histiocytofibrome**
- **Naevus bleu**
- **Kératose séborrhéïque**

Kératose séborrhéique

?



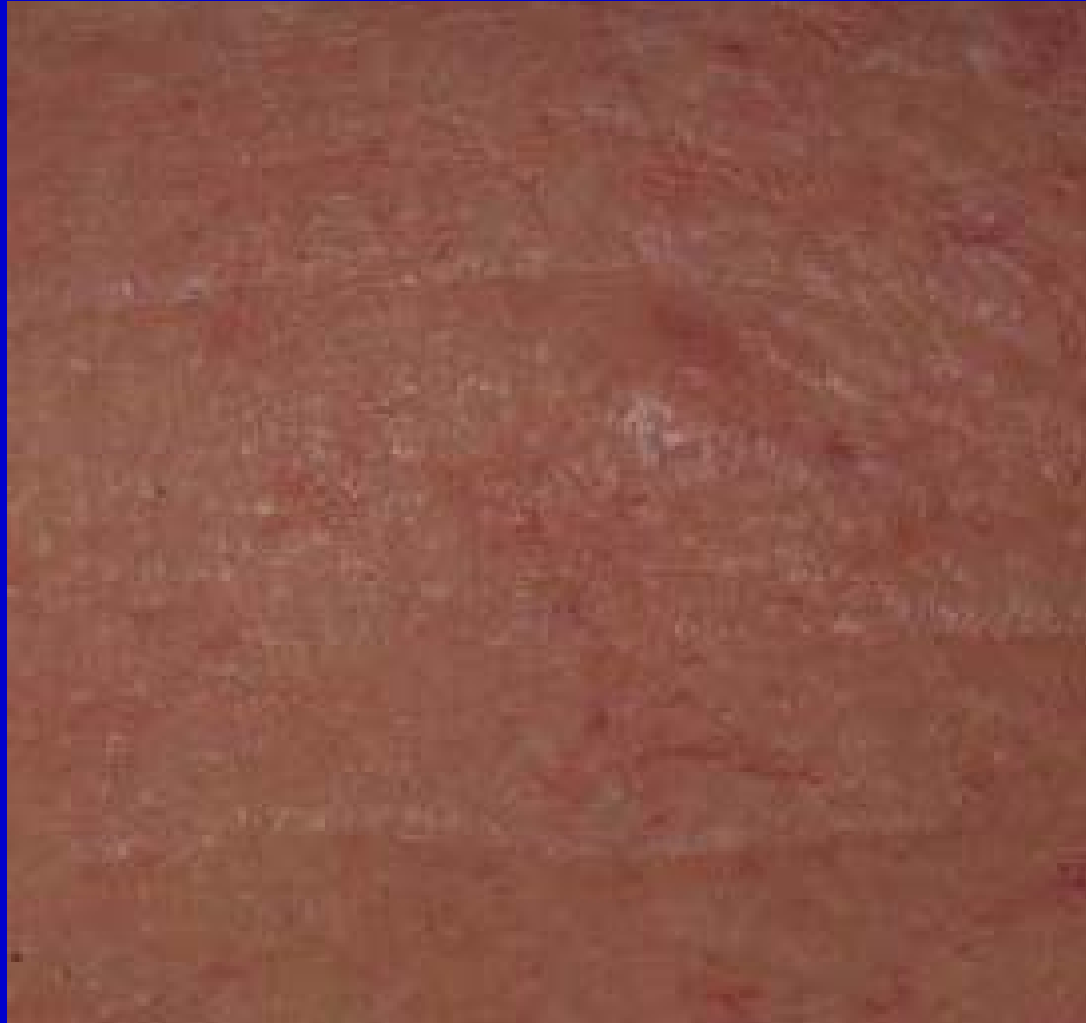Votre diagnostic ?

- **Nævus dysplasique**
- **Carcinome épidermoïde**
- **Histiocytofibrome**
- **Carcinome basocellulaire**
- **Kératose séborrhéïque**

Carcinome basocellulaire

pagétoïde

?



Votre diagnostic ?

- **Naevus dysplasique**
- **Carcinome épidermoïde**
- **Histiocytofibrome**
- **Carcinome basocellulaire**
- **Kératose séborrhéïque**

Carcinome basocellulaire

Carcinomes Cutanées

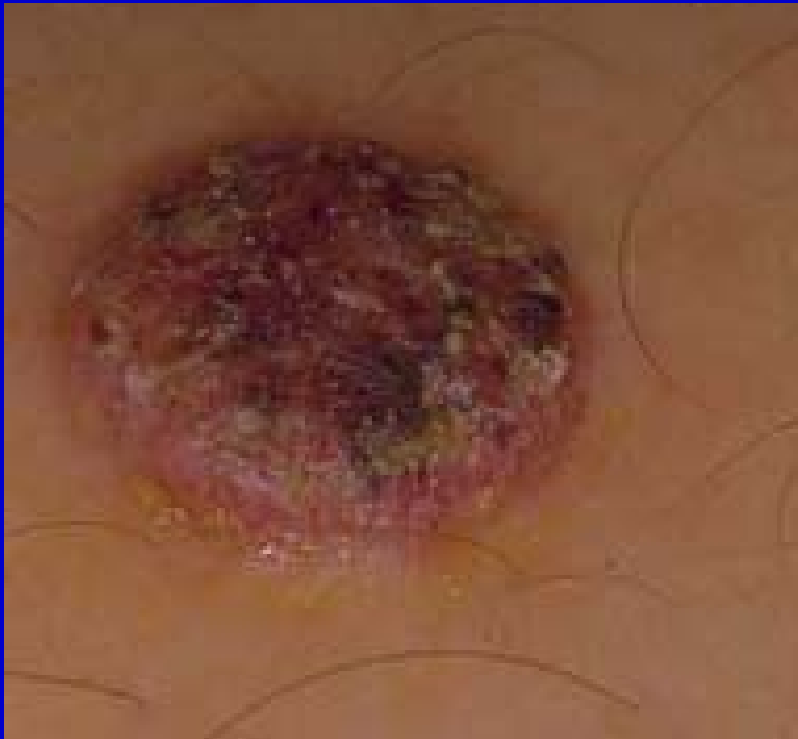= tumeurs développés au dépend de
l'EPITHELIUM

- Carcinome basocellulaire
- Carcinome épidermoïde = spinocellulaire

THERAPEUTIQUE

- **CHIRURGIE**
 - Conventiennelle : exérèse- suture
 - **Cryochirurgie** : patient très âgé, sous anticoagulant, sous aspégic, localisation difficile
- **RADIOTHERAPIE**

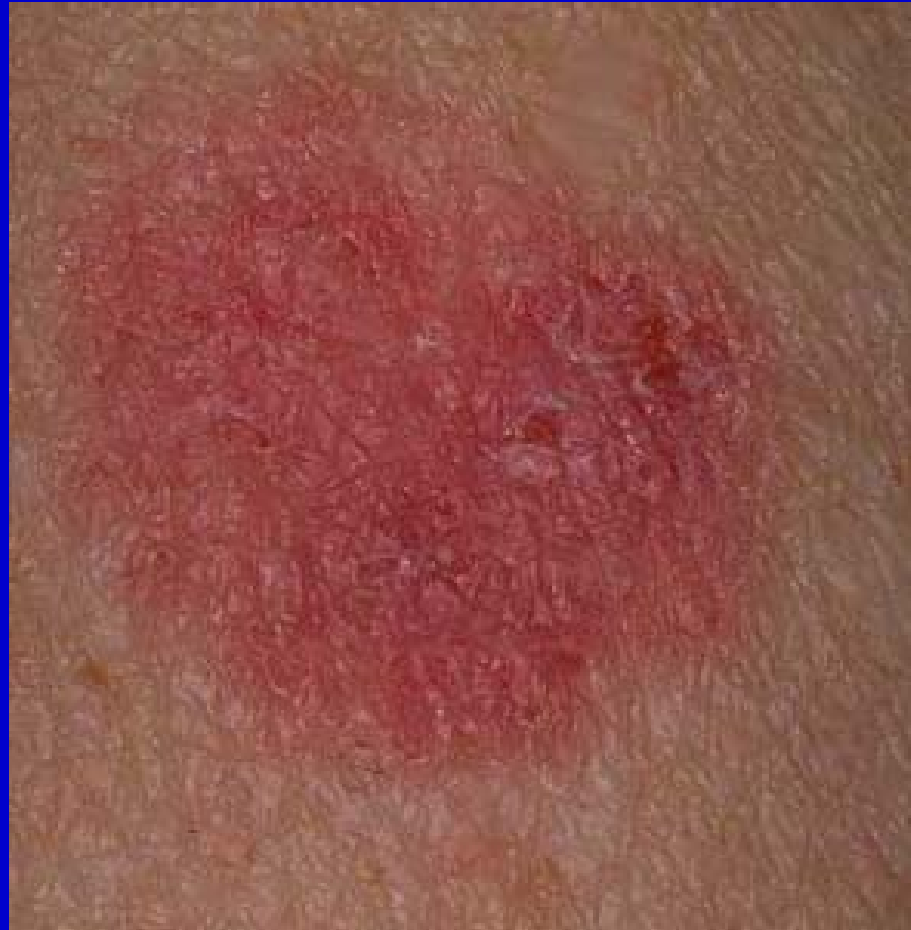?



- Parfois distinction très difficile => biopsie
- KS ou baso ? ...

Kératose séborrhéïque

?



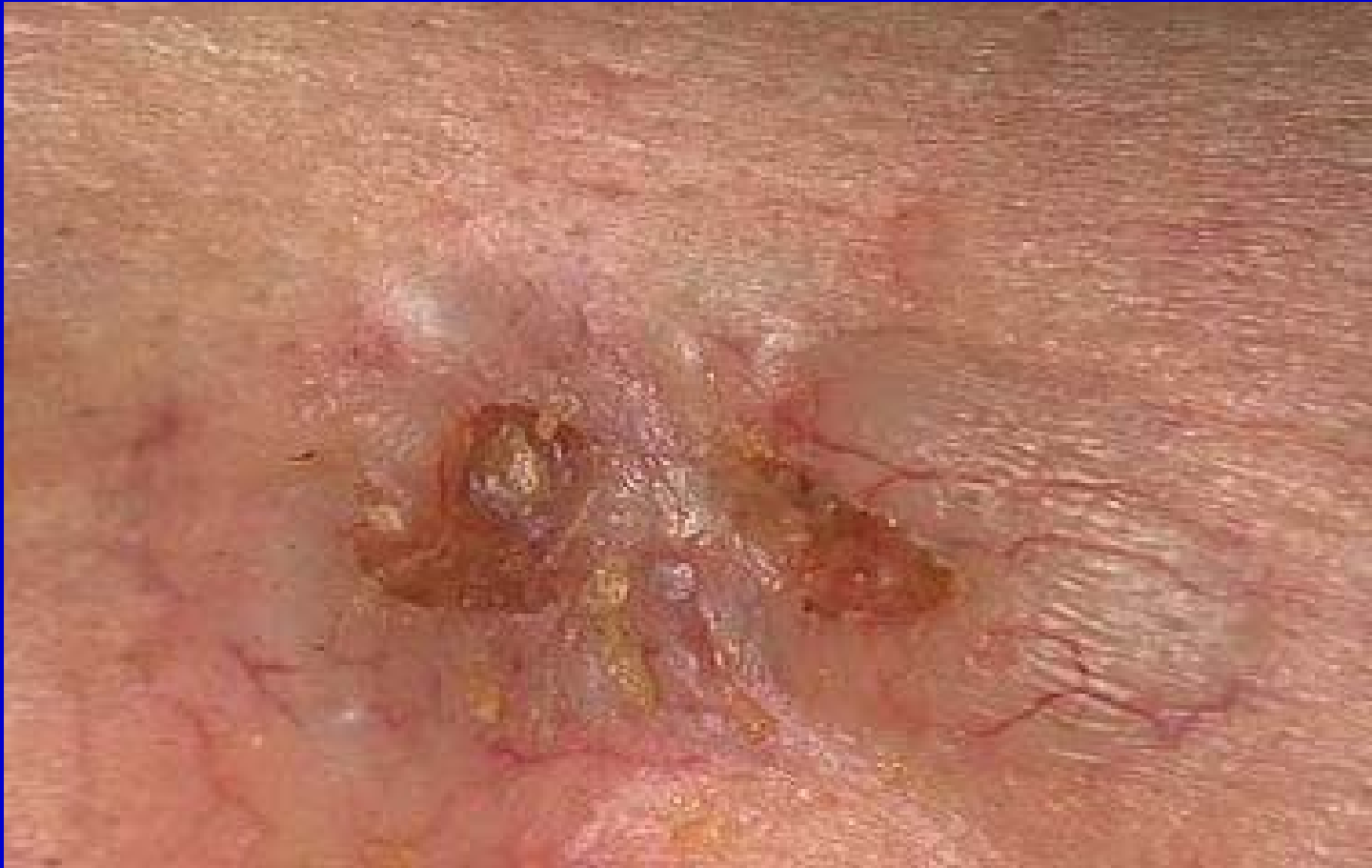Votre diagnostic ?

- Lymphome épidermotrope
- Carcinome épidermoïde
- Eczéma de contact
- Carcinome basocellulaire
- Kératose séborrhéïque

Carcinome basocellulaire

pagétoïde

?



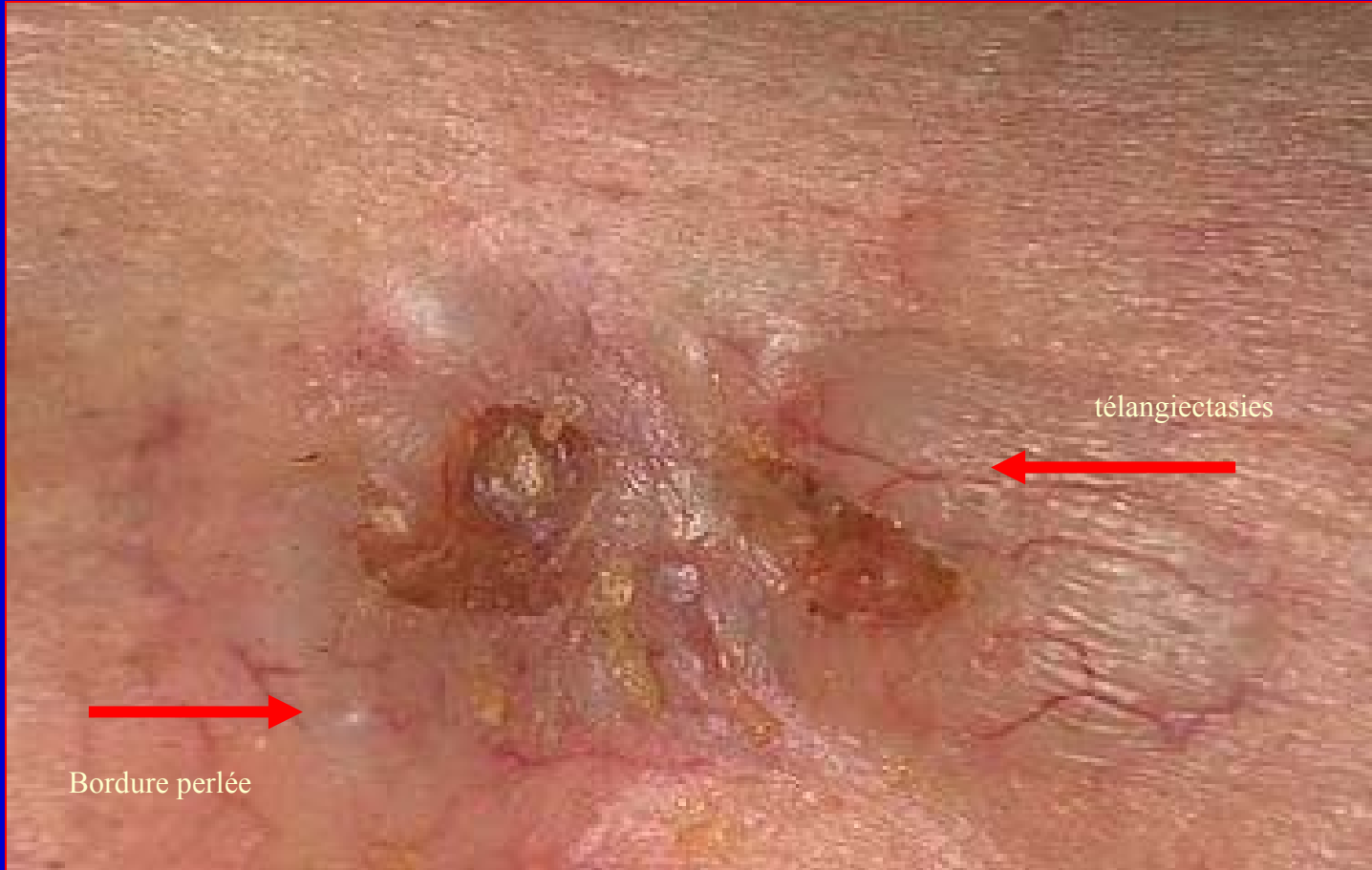Votre diagnostic ?

- **Naevus dysplasique**
- **Carcinome épidermoïde**
- **Histiocytofibrome**
- **Carcinome basocellulaire**
- **Kératose séborrhéïque**



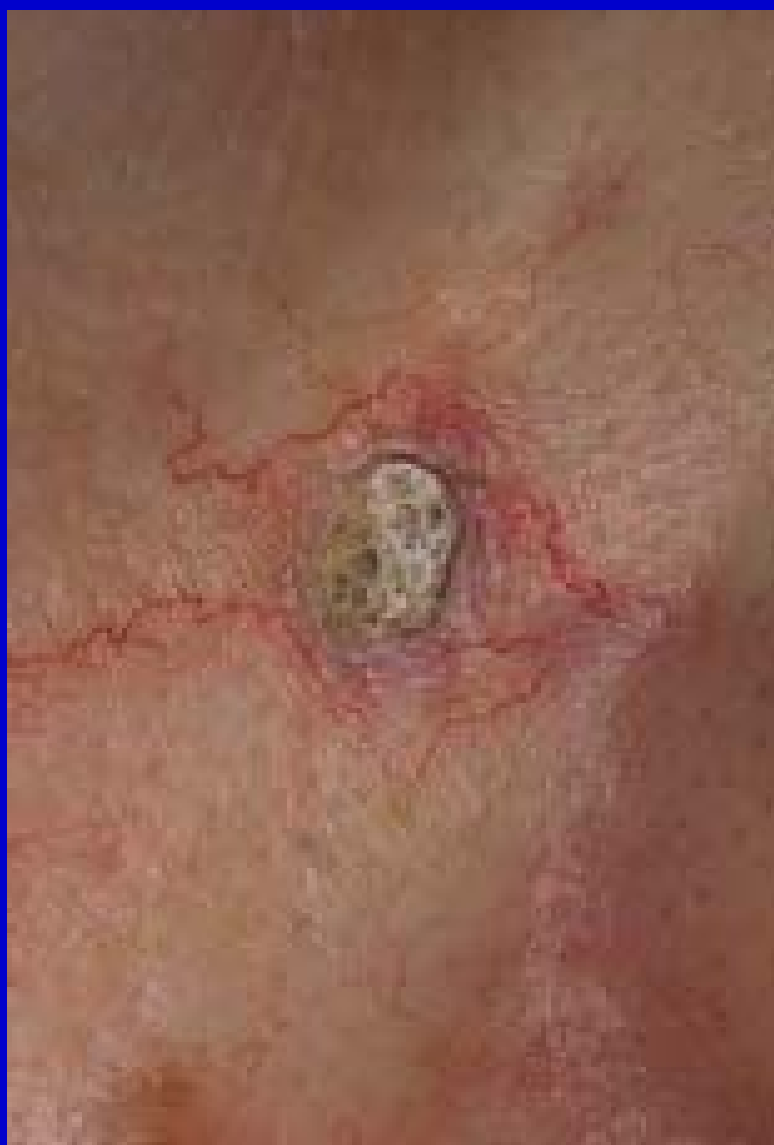Carcinome basocellulaire





Bordure perlée

télangiectasies

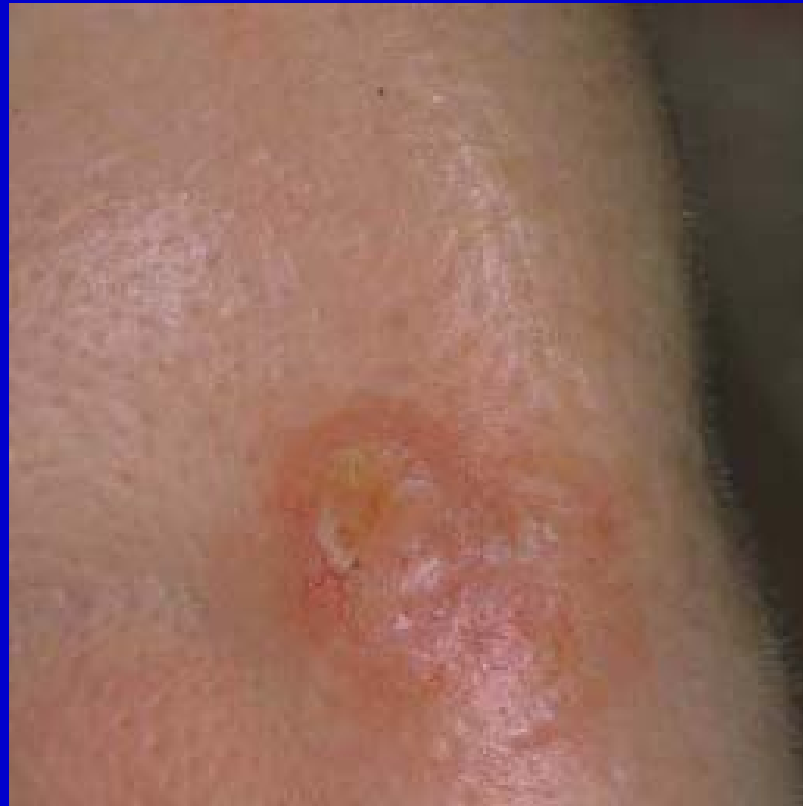

Votre diagnostic ?

- **Naevus dysplasique**
- **Carcinome épidermoïde**
- **Histiocytofibrome**
- **Carcinome basocellulaire**
- **Kératose séborrhéïque**

Carcinome épidermoïde

?

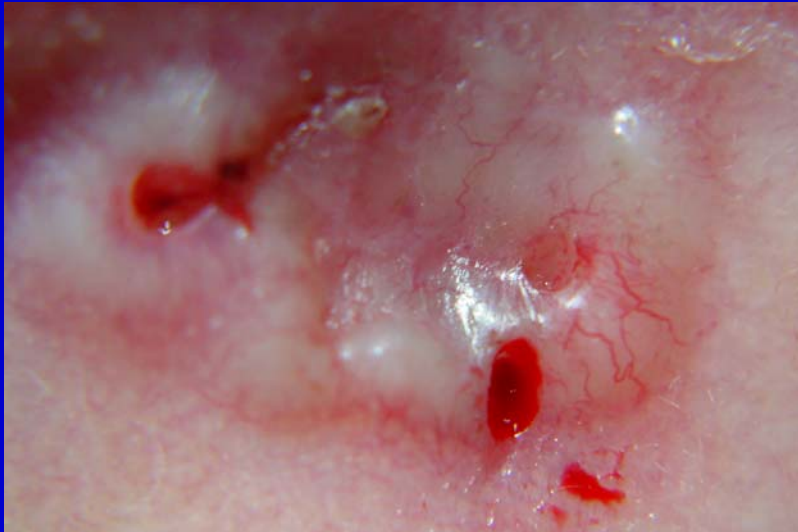

Votre diagnostic ?

- **Naevus dysplasique**
- **Carcinome épidermoïde**
- **Histiocytofibrome**
- **Carcinome basocellulaire**
- **Kératose séborrhéïque**

Carcinome basocellulaire

?



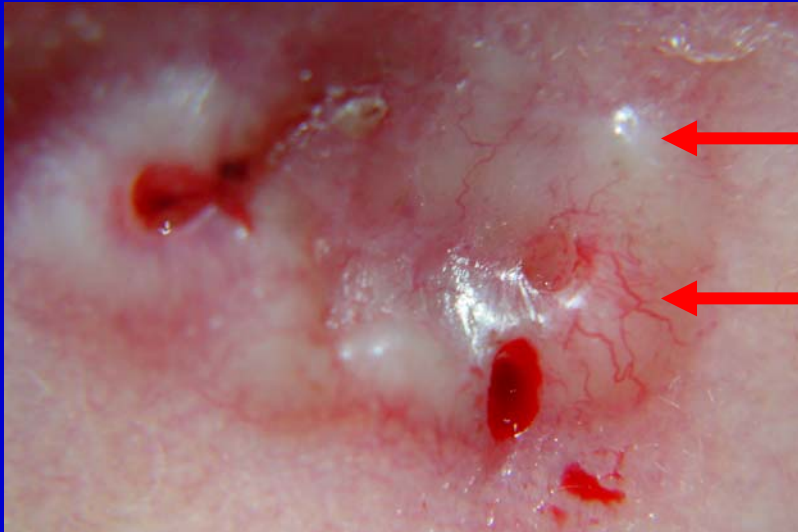- Tumeur rétro-auriculaire
- Ulcération par la barre des lunettes

Votre diagnostic ?

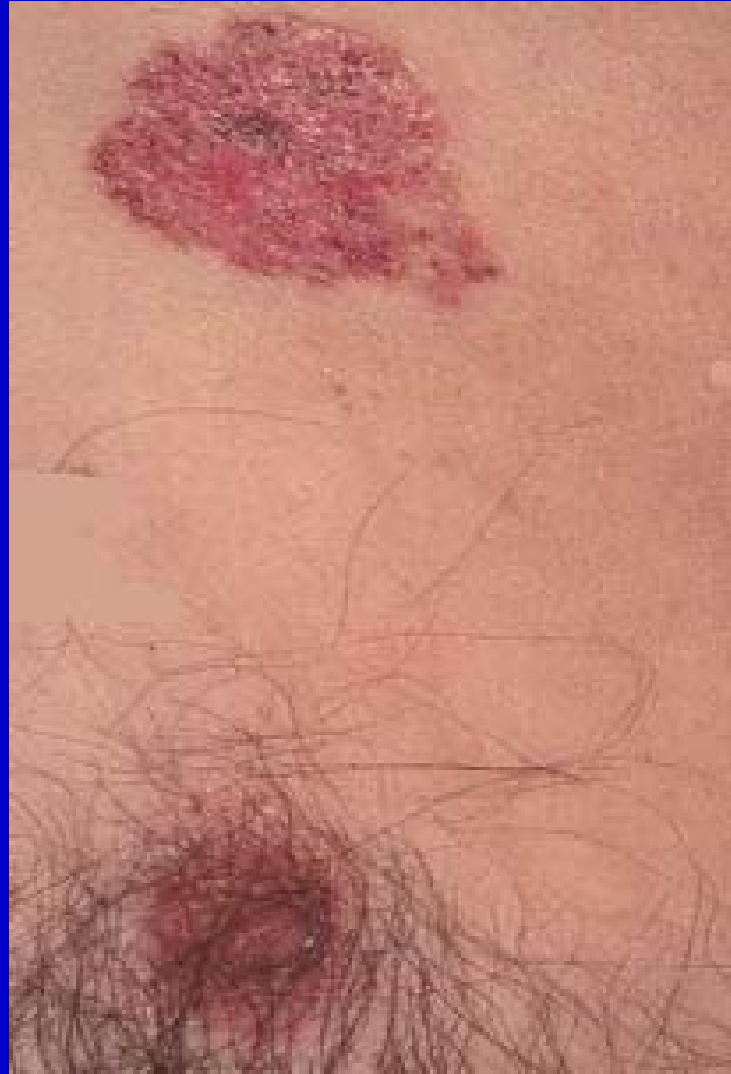- **Naevus dysplasique**
- **Carcinome épidermoïde**
- **Ulcération traumatique**
- **Carcinome basocellulaire**
- **Kératose séborrhéïque**

Carcinome basocellulaire

Carcinome basocellulaire



?



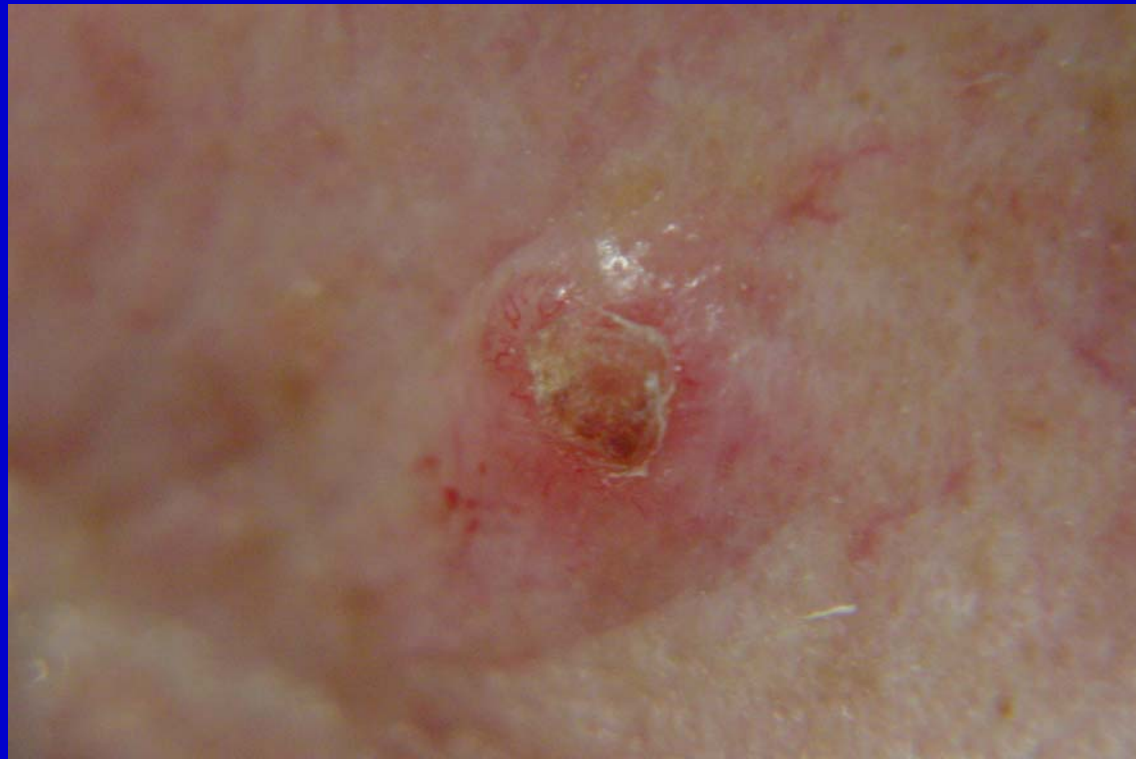Votre diagnostic ?

- **Naevus dysplasique**
- **Carcinome épidermoïde**
- **Histiocytofibrome**
- **Carcinome basocellulaire**
- **Kératose séborrhéïque**

Carcinome basocellulaire

pagétoïde

?



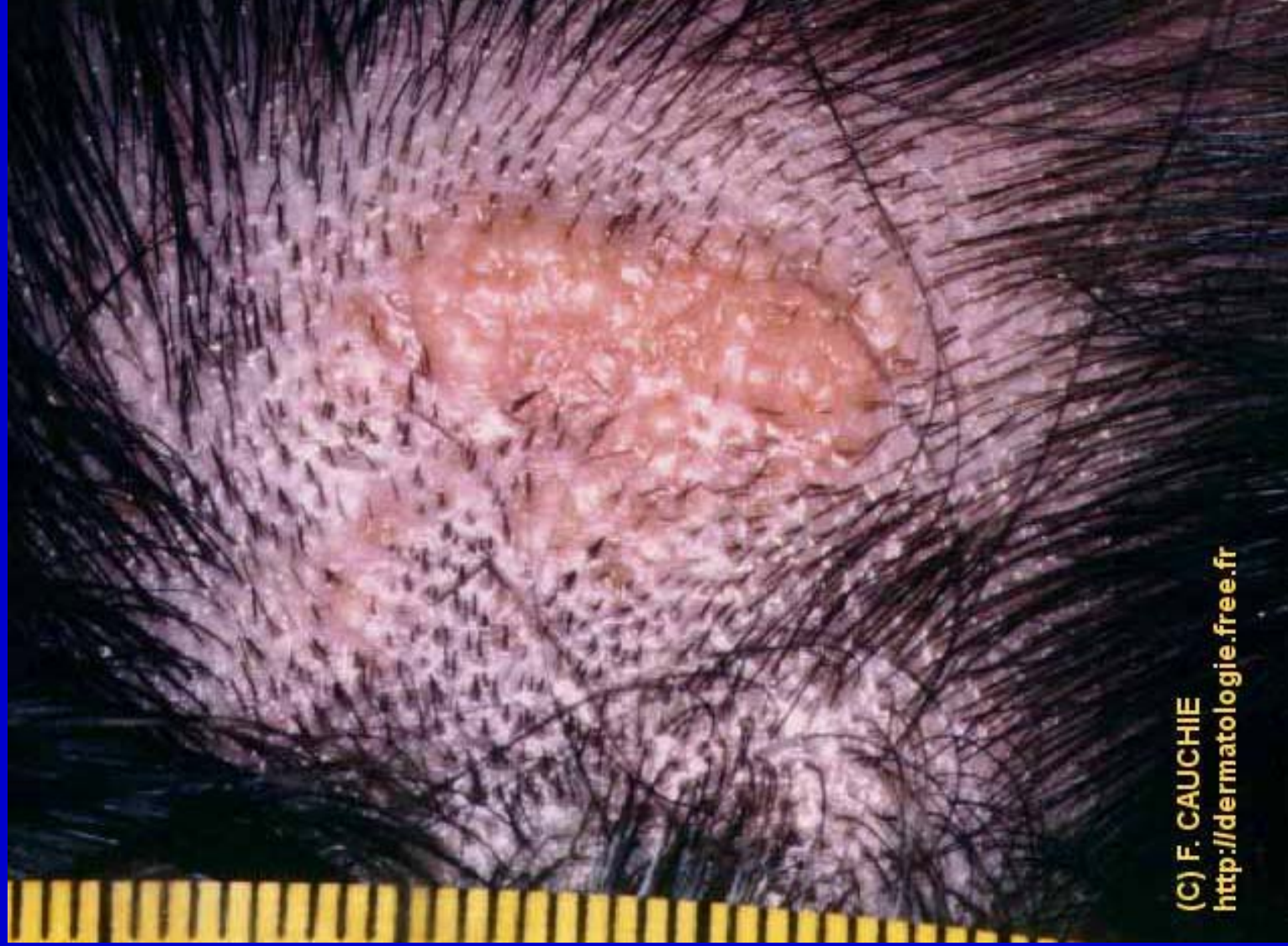Votre diagnostic ?

- **Naevus dysplasique**
- **Carcinome épidermoïde**
- **Naevus dermique traumatisé**
- **Carcinome basocellulaire**
- **Kératose séborrhéïque**

Carcinome basocellulaire

2. Tumeurs d'aspect bénignes maisà potentiel dégénératif

- Hamartome sébacé de Jadassohn



(C) F. CAUCHIE
<http://dermatologie.free.fr>

HAMARTOME VERRUCO- SEBACE DE Jadasshon

- Bénin
- Congénitale
- Plaque orangée lisse puis mamelonnée

Évolution possible en carcinome
Basocellulaire +/- précoce

HAMARTOME VERRUCO- SEBACE DE JADASSOHN

Une étude récente a prouvé que le risque de transformation est très faible :

- **moins de 1% vers un carcinome baso-cellulaire**
- moins de 10% évoluent vers une tumeur bénigne (trichoblastome le plus souvent),

Ceci fait donc discuter l'exérèse systématique, qui a longtemps été préconisée.

3. Tumeurs d'aspect malignes mais ...bénignes

- Naevus bleu
- Kératose séborrhéïque

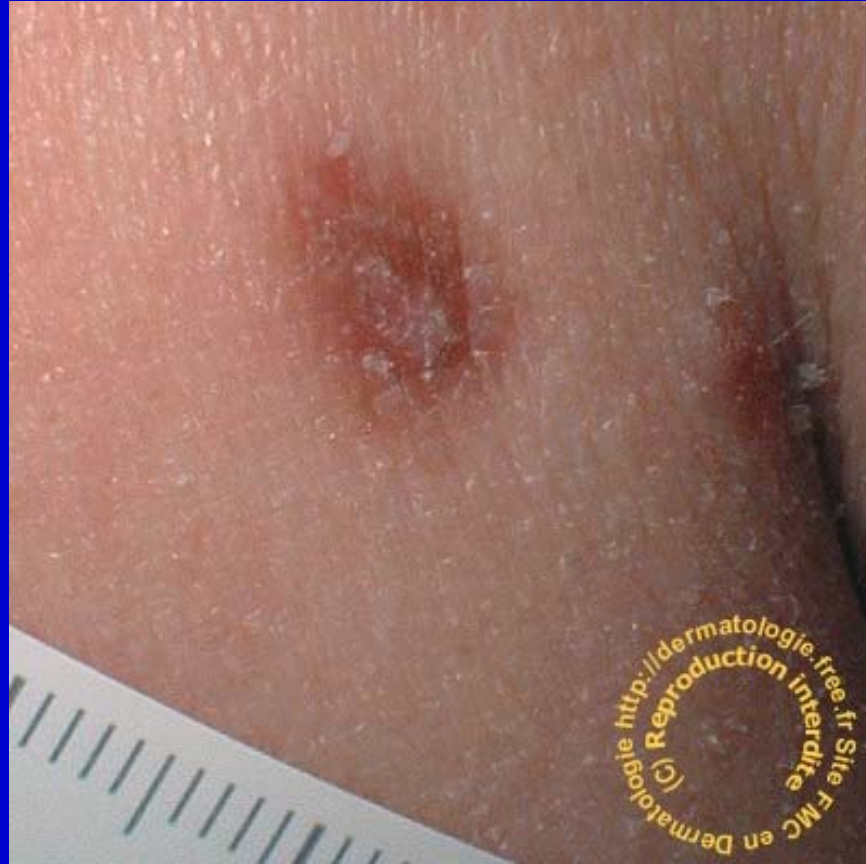Votre diagnostic ?

- Carcinome basocellulaire
- Carcinome épidermoïde
- Naevus dermique traumatisé
- Kérato-acanthome
- Kératose séborrhéïque

Kérato-acanthome

- Rapidité de constitution (1mois) et de guérison (2-4 mois)
 - Cratère kératosique central
 - => Kérato-acanthome
-
- Histo = idem « Carcinome épidermoïde »

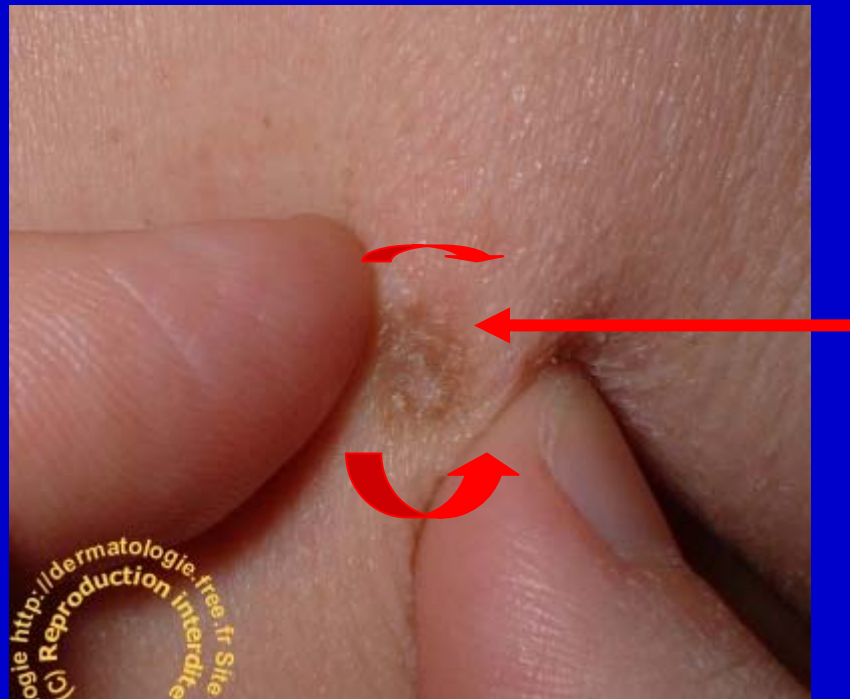
?



Votre diagnostic ?

- Carcinome basocellulaire
- Carcinome épidermoïde
- Histiocytofibrome
- Kérato-acanthome
- Kératose séborrhéïque

« Signe de la pastille » de l'histiocytose fibreuse

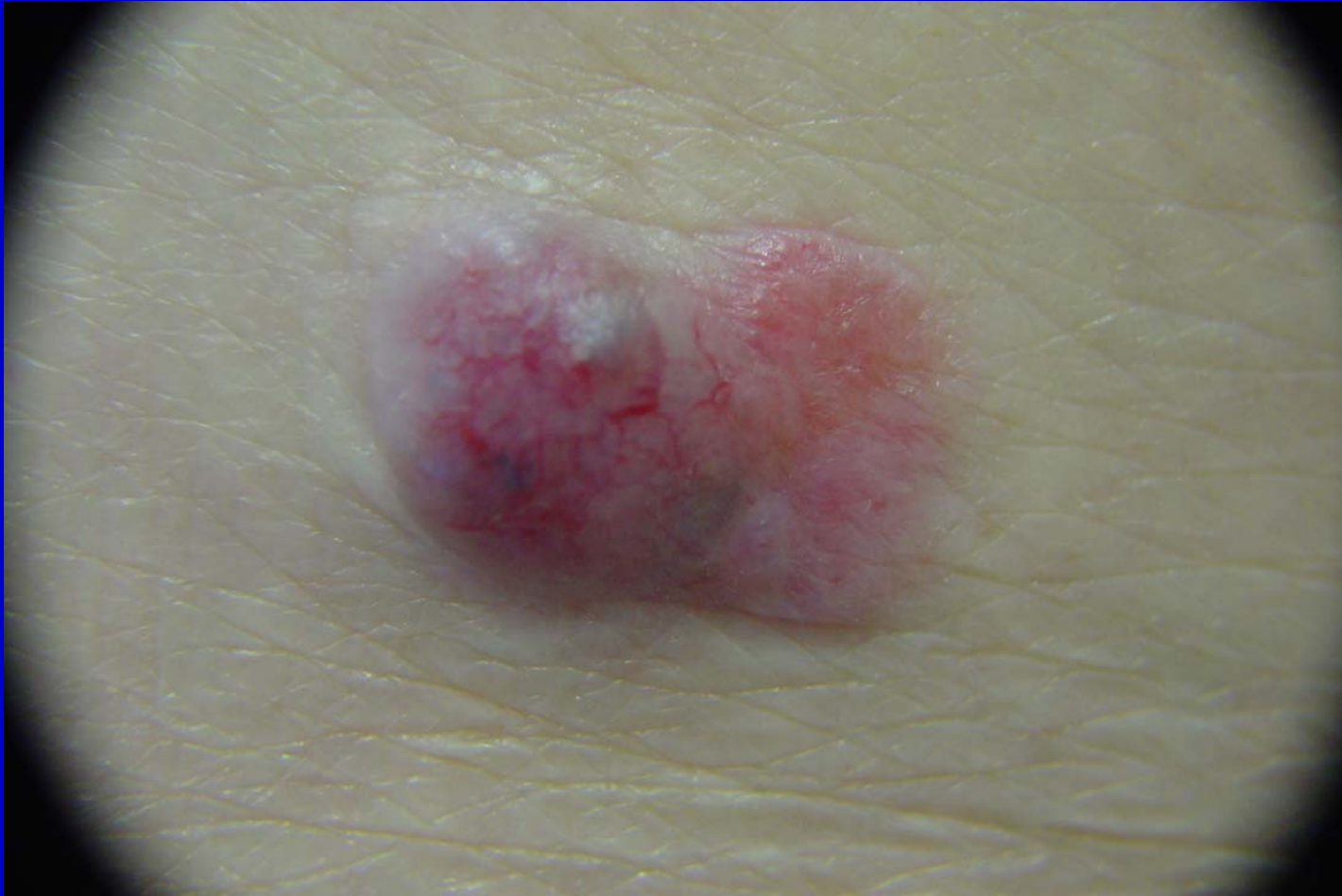

HISTIOCYTOFIBROME

- Papule ou nodule
- Chaire, rosée, brune
- « **Signe de la pastille** »

AUTRES TUMEURS

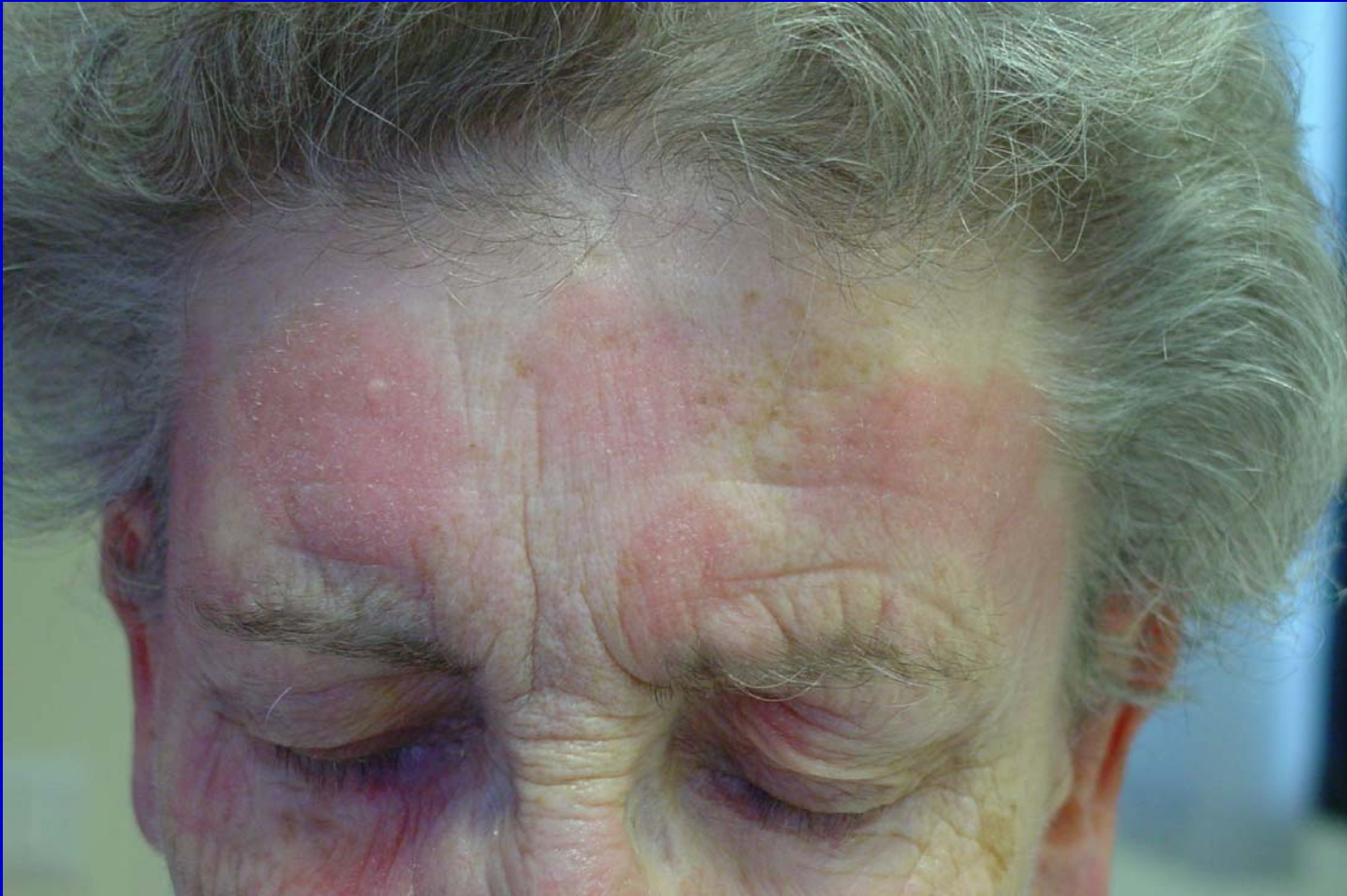?



Spiradénome eccrine malin

Diagnostic histologique

?



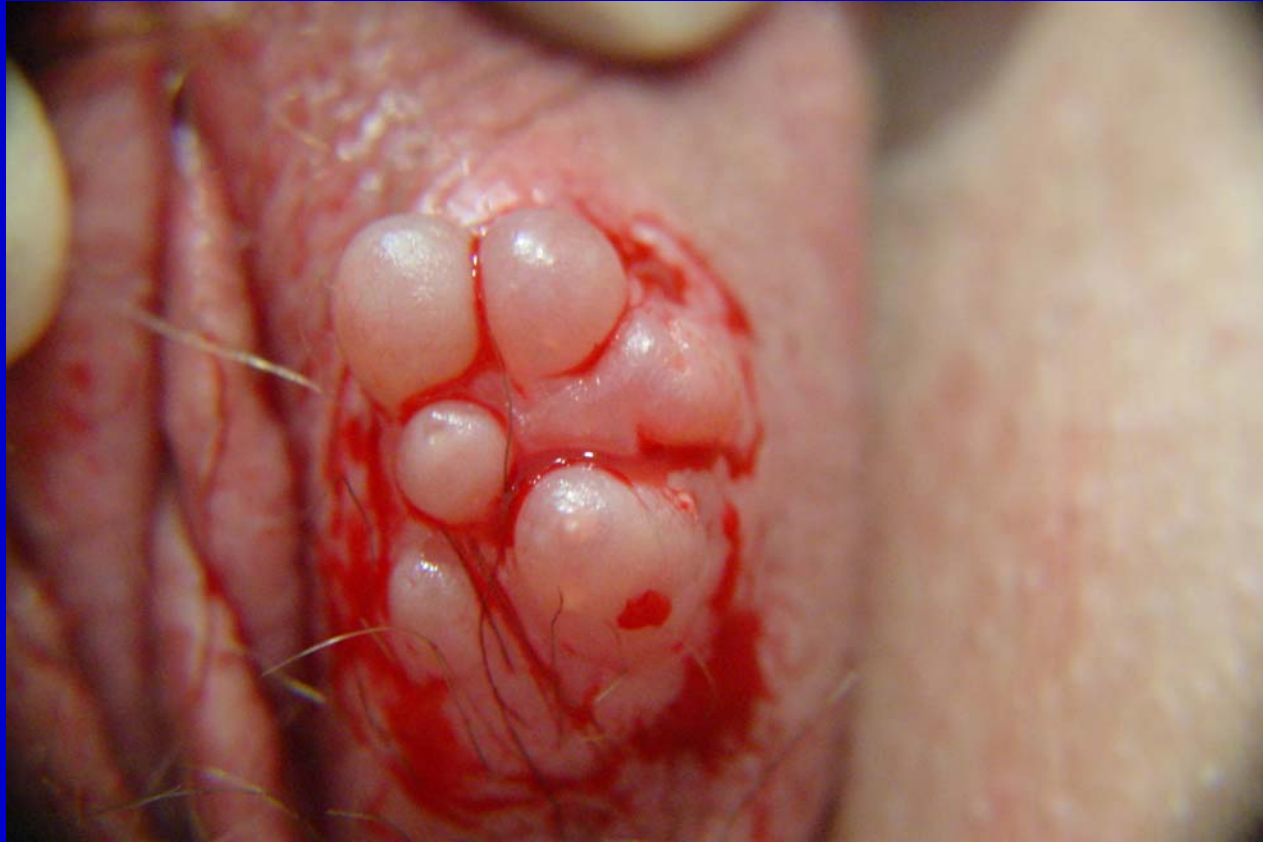Votre diagnostic ?

- Lymphome épidermotrope
- Carcinome épidermoïde
- Eczéma de contact
- Carcinome basocellulaire
- Kératose séborrhéïque

LYMPHOME CUTANE

- **Caractère géométrique des lésions**
- **Erythémateuses infiltrées**

Tumeur de la grande lèvre



LYMPHANGIOME KYSTIQUE

Tout n'est pas bon à biopsier !!!

Bonne nuit.....

Beau rêve.....